PAR LE DR ERIC TORRES

Poser une voie d'abord veineuse périphérique

La mise en place d'une voie veineuse périphérique est un geste courant, utile à maîtriser devant toute situation d'urgence, pour l'administration répétée de substances pharmacologiquement actives et la mise en œuvre d'un remplissage vasculaire. Elle devrait faire partie du « conditionnement minimal avant transport » de tout patient susceptible de décompenser.

PRINCIPE

> **La technique la plus simple** et la plus couramment utilisée repose sur le cathétérisme percutané par ponction directe d'une veine du dos de la main ou de l'avant-bras à l'aide d'un cathéter court monté sur une aiguille-guide métallique qui sera ensuite retirée. La technique de dénudation veineuse est une alternative relativement exceptionnelle.

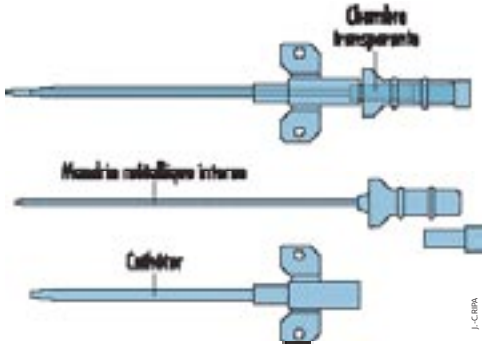

J.-C. RIPA

PRÉCAUTIONS

> **Le garrot élastique** utilisé est un garrot veineux. Un garrot trop serré (garrot artériel) rend la ponction plus difficile. Pour souligner l'importance de l'épargne du capital veineux, on lit souvent qu'il faut utiliser « le plus gros cathéter possible dans la veine la plus périphérique disponible ». En situation d'urgence on saura néanmoins se contenter plus prosaïquement de mettre « le cathéter que l'on peut dans la veine que l'on a », ce qui n'est déjà pas si mal.

> **Sauf urgence vitale** manifeste, trois échecs successifs dans la mise en place d'une voie veineuse périphérique doivent inciter à attendre l'arrivée d'un confrère plus expérimenté (ou simplement plus chanceux !).

> **Un gonflement local,** une douleur croissante dans la zone de ponction ou un hématome signent une extravasation (lésion veineuse) et imposent l'ablation immédiate du cathéter.

ASTUCES

> **Les « petits moyens » destinés à favoriser la dilatation de la veine se révèlent toujours très efficaces : main en position déclive, compresse alcoolisée appliquée localement, tapotements sur le dos de la main, fermeture du poing suivie de mouvements de contraction itératifs...**

LA TECHNIQUE

1

Après la pose d'un garrot veineux, il faut procéder à une désinfiltration large à l'aide de povidone iodée ou de chlorhexidine. Le port de gants stériles est indispensable à l'opérateur.

2

Après un repérage visuel ou tactile de la veine, celle-ci est immobilisée par une légère tension exercée sur la peau au-dessous du point de ponction. Le plan cutané est piqué tangentiellement avec un angle d'environ 30°, le biseau de l'aiguille étant dirigé vers le haut.

3

Le passage de la paroi veineuse s'accompagne d'une sensation tactile caractéristique ainsi que d'un reflux sanguin dans le cathéter qui doit être introduit sur une distance d'à peu près un centimètre.

6

L'ensemble est ensuite solidarisé à la peau par un champ stérile autocollant qu'il sera prudent de renforcer par une ou deux boucles de sparadrap industriel.

4

Le guide métallique est ensuite retiré en même temps que le cathéter est poussé aussi loin que possible. A ce stade, la compression légère de la veine, un peu au-dessous du point de ponction, réduit le reflux sanguin à l'extrémité du cathéter. Il est néanmoins nécessaire d'utiliser une compresse stérile glissée entre le dispositif de ponction et la peau.

7

5

Le garrot est alors enlevé et la tubulure à perfusion, préalablement purgée, raccordée à l'extrémité du cathéter.

Rechercher le reflux. Une fois la perfusion mise en place, il est prudent de s'assurer de son fonctionnement par la technique du « reflux ». Pour cela, après avoir réglé le débit au maximum, on placera temporairement le flacon à perfusion plus bas que le point de ponction. Si cette manœuvre s'accompagne de la visualisation immédiate d'un reflux sanguin massif dans les premiers centimètres de la tubulure, c'est la preuve que le cathéter est en position correcte dans la lumière vasculaire et que la voie veineuse fonctionne correctement.

PHOTOS : ERIC TORRES